



## БИОМЕХАНИЧЕСКИ ОБОСНОВАННЫЙ ЧРЕСКОСТНЫЙ ОСТЕОСИНТЕЗ У ПАЦИЕНТОВ С ЛОЖНЫМИ СУСТАВАМИ БЕДРЕННОЙ КОСТИ, ОСЛОЖНЕННЫМИ ХРОНИЧЕСКИМ ОСТЕОМИЕЛИТОМ

А.В. Цискарашвили, А.В. Жадин, К.А. Кузьменков, К.М. Бухтин, Р.Э. Меликова

ФГБУ «Национальный медицинский исследовательский центр травматологии и ортопедии им. Н.Н. Приорова»  
Минздрава России, Москва, Россия

**Цель исследования:** изучить и оценить результаты биомеханически обоснованного чрескостного остеосинтеза у пациентов с ложными суставами бедренной кости, осложненными хроническим остеомиелитом.

**Материал и методы.** Проведен ретроспективный анализ результатов чрескостного остеосинтеза у 72 пациентов с инфицированными ложными суставами бедренной кости методом с учетом критериев биомеханической концепции фиксации костных отломков в период с 2011 по 2017 г. Остеосинтез аппаратом гибридной компоновки выполнен 38 (52,8%) пациентам, стержневой — 34 (47,2%).

**Результаты.** Купирование гнойно-воспалительного процесса и полная консолидация костных отломков бедренной кости достигнута во всех исследуемых случаях. Отличные результаты получены у 21 (29,5%) пациента, хорошие результаты констатированы у 41 (57,7%) больного, удовлетворительные — у 7 (9,8%), неудовлетворительные результаты отмечены у 2 (3%) больных.

**Заключение.** При инфицированных псевдоартрозах бедренной кости чрескостный остеосинтез с учетом биомеханических свойств каждого отломка обеспечивает до 97% положительных исходов.

**Ключевые слова:** бедро, ложный сустав, хронический остеомиелит, дефект костной ткани, биомеханическая концепция, чрескостный остеосинтез

**Конфликт интересов:** авторы заявляют об отсутствии конфликта интересов

**Источник финансирования:** авторы не получали финансирования за данную работу

**КАК ЦИТИРОВАТЬ:** Цискарашвили А.В., Жадин А.В., Кузьменков К.А., Бухтин К.М., Меликова Р.Э. Биомеханически обоснованный чрескостный остеосинтез у пациентов с ложными суставами бедренной кости, осложненными хроническим остеомиелитом. *Вестник травматологии и ортопедии им. Н.Н. Приорова.* 2018;3-4:71-78. <https://doi.org/10.17116/vto201803-04171>

## BIOMECHANICALLY VALIDATED TRANSOSSEUS FIXATION IN PATIENTS WITH FEMUR PSEUDARTHROSIS COMPLICATED BY CHRONIC OSTEOMYELITIS

A.V. Tsiskarashvili, A.V. Zhadin, K.A. Kuzmenkov, K.M. Bukhtin, R.E. Melikova

National Medical Research Center of Traumatology and Orthopedics n.a. N.N. Priorov, Moscow, Russian Federation

**The aim of the study** is to evaluate results of follow-up in patients with femur pseudarthrosis complicated by chronic osteomyelitis who underwent biomechanically validated transosseus fixation.

**Materials and methods.** A retrospective study of transosseus fixation in 72 patients with femur pseudarthrosis complicated by chronic osteomyelitis was conducted. Described fixation was completed according to the biomechanical fixation conception from 2011 to 2017. Hybrid external fixator was applied to 38 (52,8%) patients, rod-based external fixator — to 34 (47,2%).

**Results.** Full bone consolidation and pyoinflammatory process remission in treated femur bone is achieved in all cases. Results classified as excellent were acquired in 21 patients (29,5%), good — in 41 (57,7%), satisfactory — in 7 (9,8%), unsatisfactory — in 2 (3%). patients results were classified as unsatisfactory because of lacking of weight-bearing ability of the leg because of other reasons not related to consolidation.

**Conclusion.** In patients with infected femur pseudarthroses external fixation using biomechanical conception allows to provide up to 97% positive clinical outcomes of the treatment.

**Keywords:** femur, pseudarthrosis, chronic osteomyelitis, bone defect, biomechanical conception, transosseus fixation.

**Conflict of interest:** the authors declare no conflict of interest.

**Funding:** the authors declare no funding for completing this study.

**TO CITE THIS ARTICLE:** Tsiskarashvili A.V., Zhadin A.V., Kuzmenkov K.A., Bukhtin K.M., Melikova R.E. Biomechanically validated transosseus fixation in patients with femur pseudarthrosis complicated by chronic osteomyelitis. *N.N. Priorov Journal of Traumatology and Orthopedics.* 2018;3-4:71-78. <https://doi.org/10.17116/vto201803-04171>

**Введение.** Несмотря на совершенствование техники оперативных вмешательств, применение современных методов остеосинтеза, процент несращений переломов длинных костей по-прежнему остается достаточно высоким и варьирует, по данным разных авторов, от 10 до 30% [1,13]. Формиро-

вание псевдоартрозов длинных костей колеблется в пределах 4,5—16% [9,14], причем при закрытых переломах бедра ложные суставы формируются в 3—11% случаев, при открытых — в 34% [9].

В структуре последствий травм длинных костей на долю ложных суставов бедренной кости прихо-

дится 10,7–30,8% случаев, и по частоте встречаемости бедро занимает 2-е место, уступая костям голени (15–50,6%) [14].

Хронический остеомиелит развивается в 21—46,2% наблюдений после оперативного лечения открытых и в 7,6–13,2% — закрытых переломов длинных костей [10, 12], из них в 27,1–44,7% случаев остеомиелит приходится на бедренную кость [4, 8, 12].

Сочетание инфекционного процесса и ложного сустава бедренной кости усложняет процесс лечения, увеличивает его стоимость и в 18,7% случаев инвалидизирует пациентов трудоспособного возраста [4, 13].

В формировании ложных суставов бедренной кости, в том числе осложненных гнойной инфекцией, играют роль тактические и технические ошибки в процессе лечения: нестабильный первичный остеосинтез, неадекватный выбор фиксатора, не обеспечивающий жесткую фиксацию костных отломков, не отвечающий биомеханическим принципам фиксации последних, а также нерадикальная первичная хирургическая обработка и игнорирование противопоказаний применения погружных металлоконструкций при открытых переломах. Открытый перелом костей является главной причиной инфекционных осложнений. При открытых переломах костей гнойно-воспалительные осложнения наблюдаются в 75% случаев при накостном остеосинтезе, в 24% случаев при интрамедуллярном [3].

К факторам, негативно влияющим на костную ткань и создающим неблагоприятный фон для консолидации костных фрагментов, относят сопутствующие заболевания (сахарный диабет, ожирение, остеопороз, анемия, системная красная волчанка и др.) [9].

Мы считаем методику управляемого внеочагового чрескостного остеосинтеза наиболее целесообразной, биомеханически обоснованной при лечении инфицированных ложных суставов бедра. Компрессионно-дистракционные манипуляции без перемонтажа аппарата внешней фиксации возможны при продуманной первичной его компоновке. Чрескостный остеосинтез имеет недостатки: прорезывание и нагноение мягких тканей вокруг элементов фиксации, развитие спицевого остеомиелита, невриты [6]. Частота специфических осложнений, по данным литературы, колеблется в пределах 12–60% [1, 6].

Цель настоящей работы: оценить эффективность биомеханически обоснованного чрескостного остеосинтеза при ложных суставах бедренной кости, осложненных хроническим остеомиелитом.

Табл. 1. Распределение больных по виду травмы и переломов бедренной кости

Table 1. The distribution of patients by type of injury and fracture of the femur

Вид травмы	Вид перелома					
	Закрытый		Открытый		Всего	
	n	%	n	%	n	%
ДТП	28	38,9	20	27,8	48	66,7
Бытовая	14	19,4	1	1,4	15	20,8
Производственная	2	2,8	–	–	2	2,8
Огнестрельная	–	–	4	5,6	4	5,6
Патологический	3	4,1	–	–	3	4,1
Всего	47	65,2	25	34,8	72	100

## МАТЕРИАЛ И МЕТОДЫ

Работа представляет собой ретроспективный анализ результатов оперативного лечения 72 больных с ложными суставами бедренной кости, осложненными хроническим остеомиелитом. Лечение пациентов проводилось в отделении последствий травм опорно-двигательной системы и гнойных осложнений ФГБУ «НМИЦ ТО им. Н.Н. Приорова» в период с 2011 по 2017 г. Из них 21 (29%) женщина, возраст которых колебался от 22 до 79 лет, и 51 (71%) мужчина в возрасте от 19 до 65 лет. Средний возраст пациентов составил 45 лет. Все пациенты ранее были оперированы многократно в разных лечебных учреждениях — от 2 до 14 раз. Длительность течения заболевания с момента травмы колебалась от 1,5 года до 4 лет. При получении травмы у 47 больных диагностирован закрытый перелом, у 25 — открытый. Распределение пациентов по виду перелома и травмы представлено в **табл. 1**. Подавляющее большинство пациентов имели высокоэнергетические травмы (66,7%).

Первичный накостный остеосинтез произведен у 19 больных, интрамедуллярный — у 17, чрескостный — у 9. Необоснованная замена одного фиксатора на другой и неоднократный реостеосинтез одним видом металлофиксатора при отсутствии признаков консолидации в области перелома были применены у 27 (37,5%) пациентов (**табл. 2**). Конверсия методик остеосинтеза была в различной последовательности.

Число больных с открытым переломом бедренной кости и выполненным первичным накостным остеосинтезом составило 12 человек, интрамедуллярным — 7. Основываясь на биомеханической классификации переломов длинных костей конечностей, двухрычаговые переломы диагностированы у 57 (79,2%) больных, однорычаговые — у 15 (20,8%).

Табл. 2. Распределение по видам примененных металлоконструкций у больных при лечении переломов бедренной кости

Table 2. The distribution of the types of metal structures used in patients with the treatment of fractures of the femur

Вид перелома	Методы лечения до поступления							Всего
	Пластина	Штифт	Аппарат	Пластина ↔ штифт	Пластина ↔ аппарат	Штифт ↔ аппарат	Пластина ↔ штифт ↔ аппарат	
Открытый	9	5	5	–	4	2	–	6
Закрытый	10	12	4	7	5	5	4	21
Всего	19	17	9	7	9	7	4	27

Важно отметить, что 59 (82%) пациентов госпитализированы в клинику с контрактурами коленного сустава и 28 (39%) больных — с укорочением поврежденного сегмента от 1 до 13 см. С послеоперационным гнойным осложнением после костной пластики области дефекта бедренной кости поступили 9 человек.

На догоспитальном этапе при обследовании проводились клинический и рентгенологический методы исследования пациентов. Для выявления обширности границ поражения костной ткани, точной локализации секвестров выполнялась КТ, для выявления гнойных затеков, определения границ пораженных мягкотканых структур — МРТ, при наличии свища выполняли фистулографию, микробиологическое исследование отделяемого с идентификацией возбудителей и тестированием чувствительности к антибиотикам.

Чрескостный остеосинтез осуществляли аппаратами стержневой и гибридной компоновок с учетом основных критериев биомеханической концепции фиксации костных фрагментов. При предоперационном планировании учитывали необходимость компактомии для замещения костного дефекта пораженного сегмента.

Оценка результатов производилась на основании субъективных и объективных (клинические, рентгенологические) данных.

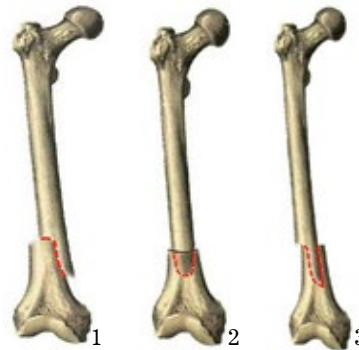
Статистические данные обработаны с помощью таблиц программы Microsoft Office Excel.

#### Алгоритм оперативного лечения

Для точного определения жизнеспособности тканей все операции проводили без применения гемостатического жгута.

При наличии свищевого хода после забора материала для микробиологического исследования через катетер вводили 1% раствор бриллиантовой зелени. Разрез производили по ходу старого рубца с иссечением свищевого хода. Осуществляли доступ к металлическому импланту (при его наличии) с последующим его удалением и санацией области нахождения металлоконструкции. После удаления интрамедуллярного штифта производилась санация костномозгового канала на всем его протяжении. При облитерации каналов в проксимальном и дистальном отломках производили их реканализацию сверлами. Обязательно брали материал (костные фрагменты, мягкие ткани) на гистологическое и микробиологическое исследование. Далее осуществляли резекцию отломков в пределах жизнеспособной костной ткани до появления «кровяной росы». Добивались конгруэнтности резецированных концов для оптимальной их адаптации.

Выполняли чрескостный остеосинтез аппаратами спице-стержневой и гибридной компоновки. Количество уровней фиксации определяли с учетом биомеханических критериев костных отломков. На проксимальном уровне бедра не использовали кольца и спицы, ограничивающие движения в тазобедренном суставе и вызывающие дискомфорт у пациентов.



**Рис 1.** «Дубликатура» кортикального слоя.

**Fig. 1.** «Duplicate» cortical layer

**Рис 2.** Вколачивание.

**Fig. 2.** Bone insertion.

**Рис 3.** Комбинация 2 методов.

**Fig. 3.** Combination of two methods.

Элементы крепления аппарата (стержни или спицы) вводили в проксимальный и дистальный отломки по латеральной поверхности бедра, в относительно безопасной зоне при согнутом положении коленного сустава под углом 90—110° с одновременной тракцией по оси бедра. Транссосальные фиксирующие элементы конструкции вводили под углом 90° друг к другу для удобного их размещения на одном секторе. При этом в дистальной метафизарной зоне бедренной кости проводили спицу диаметром 3 мм строго во фронтальной плоскости. Такой способ введения стержней или спиц исключает повреждение основных сосудисто-нервных образований и ограничение подвижности широкой фасции бедра в дистальном отделе, что способствует сохранению амплитуды движений в коленном суставе в отдаленном послеоперационном периоде.

При относительно небольшом пострезекционном дефекте бедренной кости (менее 3 см), конгруэнтности поперечников костных отломков, отсутствии выраженного склероза и инфильтрации окружающих мягких тканей одномоментно создавали плотный контакт их концов на всей площади соприкосновения. В остальных случаях компрессию производили постепенно. В частности, при наличии косой линии излома и небольшого дефекта кортикального слоя на одном из отломков использовался метод создания «дубликатуры» кортикального слоя для достижения максимальной компрессии во фронтальной или сагиттальной плоскостях (**рис. 1**). Также использовали технологию «вколачивания» диафизарного отломка в метафиз (**рис. 2**).

В отдельных ситуациях, при дисконгруэнтности концов по ширине и наличии косой линии излома с дефектом кортикального слоя применяли комбинацию методов «дубликатуры» и «вколачивания» (**рис. 3**). Подобная тактика минимизирует потерю костной ткани и сохраняет длину бедренной кости.

Осуществляли интраоперационный рентгенологический контроль состояния стыковки костных отломков, а самое главное — правильность анатомической оси конечности во всех плоскостях. Далее переходили к завершающим этапам операции — дренированию и ушиванию раны. Дренаж устанавливали параоссально, а после удаления интрамедуллярного штифта — в костно-мозговой канал на всем протяжении. В некоторых ситуациях рану дренировали послойно (ярусное дренирова-





**Рис. 4.** Однорычаговый перелом.  
**Fig. 4.** Single lever fracture.  
**Рис. 5.** Двухрычаговый перелом.  
**Fig. 5.** Two-lever fracture.

ние). При этом дренажные трубки размещали в каждой полости между мышцами и под апоневрозом. Рану ушивали. Аппарат стабилизировали. Накладывали асептические повязки на рану и вокруг стержней и спиц.

Послойное ушивание без ярусного дренирования при инфицированных ранах приводит к формированию так называемых замкнутых пространств и рецидиву воспалительного процесса.

Кровопотеря варьировалась в пределах от 100 до 400 мл и зависела от степени сложности и объема оперативного вмешательства.

#### Биомеханические аспекты чрескостного остеосинтеза

Биомеханическая классификация подразумевает деление костных отломков и осколков на обладающие и не обладающие рычаговыми свойствами [9]. Биомеханический принцип оценки и характеристики переломов является ведущим в построении данной классификации. Он предопределяет необходимое число уровней фиксации поврежденных длинных костей.

Основной принцип дифференциации костных отломков по рычаговым свойствам заключается в следующем: если длина отломка не превышает величину, равную двум диаметрам кости на уровне линии излома, то данный отломок считается не об-

ладающим свойствами рычага. Если же максимальная длина отломка превышает данную величину, то он обладает свойствами, характерными для рычага, нейтрализация которых является обязательным условием для достижения стабильной фиксации [7, 11]. Таким образом, переломы подразделяют на однорычаговые и двухрычаговые (рис. 4, 5).

Однорычаговые — с полным нарушением поперечника кости, распространяющимся до 5 см от метафизарной, т.е. наиболее широкой в поперечнике, зоны. Рычаговыми свойствами обладает только один отломок, а отломки суставного конца ими практически не обладают. Однорычаговые переломы фиксируются на 3 уровнях фиксации: отломок, не обладающий свойствами рычага, — на одном уровне фиксации, а обладающий данными свойствами — на 2 уровнях фиксации, т.е. на максимально возможном протяжении костного фрагмента (рис. 6). К двухрычаговым относятся метадиафизарные и диафизарные переломы с распространением линии излома далее диаметра вращения суставных концов кости. В этой группе повреждений оба отломка обладают свойствами рычага. Такие переломы фиксируются на 4 уровнях (рис. 7).

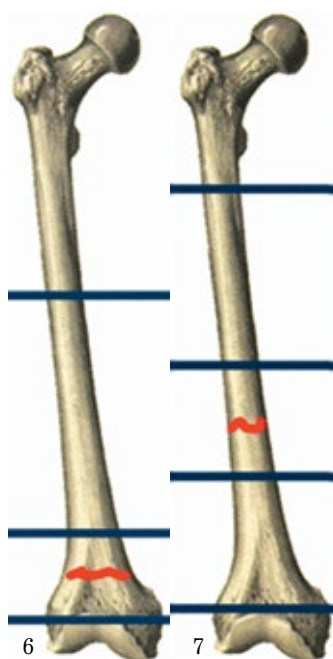
При стойкой контрактуре или анкилозе коленного сустава влияние дестабилизирующих сил на дистальный отломок усиливается за счет объединения нижнего фрагмента бедра с голенью, представляющих собой единый рычаг. Для нейтрализации этих свойств необходима дополнительная фиксация голени.

#### РЕЗУЛЬТАТЫ

Остеосинтез аппаратом стержневой компоновки выполнен 34 (47,2%) пациентам, спице-стержневой компоновки применен у 38 (52,8%) пациентов. Аппарат компоновки «бедро—голень» наложен 9 больным со стойкими контрактурами коленного сустава, поскольку при отсутствии движений в коленном суставе дистальный отломок бедренной кости вместе с голенью представляют собой единый рычаг, действие которого необходимо нивелировать. Резекция зоны ложного сустава у 1 пациента привела к дисконгруэнтности проксимального и дистального отломков бедренной кости. В этом случае применен метод вколачивания диафизарного отломка в метафизарный. При дефектах кортикального слоя бедренной кости применены метод дубликатуры и гибридный вариант аппарата внешней фиксации у 3 больных.

Результаты лечения прослежены в сроки от 1 года до 7 лет у 71 пациента. Из исследования исключен 1 пациент из-за летального исхода от острого инфаркта миокарда через 1 год после выписки. В 69 наблюдениях гнойно-воспалительный процесс удалось купировать и добиться полной консолидации костных отломков пораженного сегмента.

Средний срок в аппарате внешней фиксации составил 244 дня, средний койко-день — 17 дней. Средняя продолжительность антибактериальной терапии составила 2 нед.



**Рис. 6.** Число уровней фиксации при однорычаговом переломе.  
**Fig. 6.** The number of fixation levels for single lever fracture.  
**Рис. 7.** Число уровней фиксации при двухрычаговом переломе.  
**Fig. 7.** The number of levels of fixation in two-lever fracture

Табл. 3. Распределение осложнений в зависимости от выбранной компоновки аппарата  
Table 3. The distribution of complications depending on the selected layout of the device

Осложнение	Компоновка аппарата		Всего	Частота в %
	Стержневая (n=34)	Гибридная (n=38)		
Воспаление мягких тканей	2	—	2	2,8
Нестабильность элементов фиксации	1	3	4	5,6
Угловая деформация	3	1	4	5,6
Замедленная консолидация	—	1	1	1,4
Смещение костных отломков	—	1	1	1,4
Всего	8	7	12	16,8

Повторные оперативные вмешательства выполнены 15 (16,8%) пациентам, из них 12 в связи с осложнениями (табл. 3). В 3 случаях, когда одномоментная компрессия резецированных костных концов не представлялась возможной ввиду наличия дефекта (3 см и более), после постепенного сближения концов проксимального и дистального отломков бедренной кости понадобилась адаптирующая резекция, заключающаяся в экономном (до 0,5 см) удалении костной ткани и иссечении рубцовых тканей в межкостном пространстве.

Результаты лечения оценены на основании модифицированной схемы Г.Л. Улицкого. Данная схема учитывает анатомическую, функциональную и рентгенологическую оценку состояния оперированной конечности и включает следующие критерии: функциональный (отсутствие болевого синдрома, полное восстановление опороспособности конечности, амплитуда движений в смежных суставах и утомляемость); физический (укорочение, деформация, наличие отека, атрофия мышц пораженного сегмента); рентгенологические критерии (консолидация костных фрагментов); клинические данные (купирование гнойно-воспалительного процесса), а также показатель восстановления трудовой способности пациента. При сумме баллов от 25 до 30 результат считается отличным, хороший — 20—25 баллов, удов-

летворительный — 10—20 баллов, неудовлетворительный — при сумме баллов от 0 до 10.

К отличным отнесены результаты лечения 21 (29,5%) больного со сращением области ложного сустава бедренной кости, полным анатомо-функциональным восстановлением пораженной конечности, отсутствием болевого синдрома, укорочением поврежденного сегмента до 3 см, ремиссией гнойно-воспалительного процесса. В категорию хороших включены результаты 41 (57,7%) пациента с укорочением бедра от 3 до 5 см, ограничением амплитуды движений в смежных суставах до 60°. Удовлетворительные результаты констатированы у 7 (9,8%) пациентов. У них сохранялись болевой синдром, выраженная хромота, ходьба была возможна с дополнительной опорой, имелось ограничение движений в смежных суставах до 90°, укорочение сегмента отмечалось в пределах 10 см. Неудовлетворительный исход отмечен у 2 (3%) пациентов с частыми рецидивами гнойно-воспалительного процесса.

#### Клинический пример

Пациент С., 46 лет. Травма в результате ДТП. Диагноз: ЗЧМТ. Множественные травмы внутренних органов. Открытый перелом шейки левой бедренной кости. Открытый перелом средней трети диафиза левой бедренной кости. Через 2 дня с момента травмы в больнице по месту жительства произведен интрамедуллярный остеосинтез левой бедренной кости штифтом с блокированием (рис. 8). Послеоперационный период осложнился повышением температуры тела до 38 °С, отеком, покраснением области оперативного вмешательства.

Через 2 мес после выписки признаки воспаления не регрессировали. По месту жительства с целью замены имеющейся металлоконструкции на фиксатор большего диаметра с предварительным рассверливанием костномозгового канала выполнено удаление штифта. Однако во время операции из костномозгового канала выделился гной жидкой консистенции. Операцию завершили промыванием канала и дренированием.

Через 6 мес с момента травмы с жалобами на боли в области левого бедра в средней трети и коленном суставе госпитализирован в ФГБУ «НМИЦ ТО им. Н.Н. Приорова» МЗ РФ. Диагностирован ложный сустав левой бедренной кости, осложненный хроническим остеомиелитом (рис. 9).

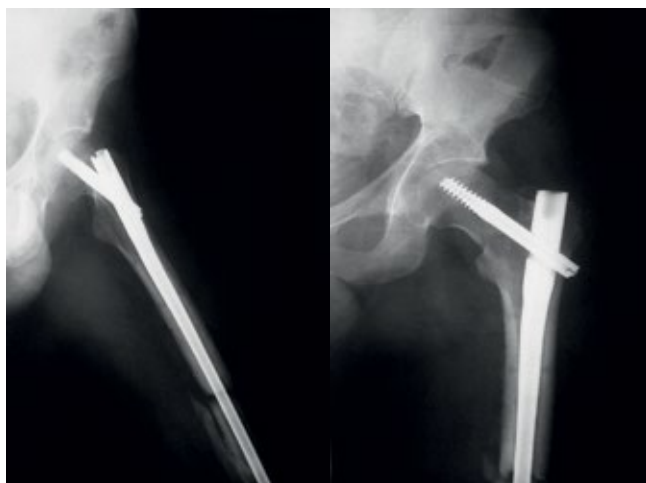
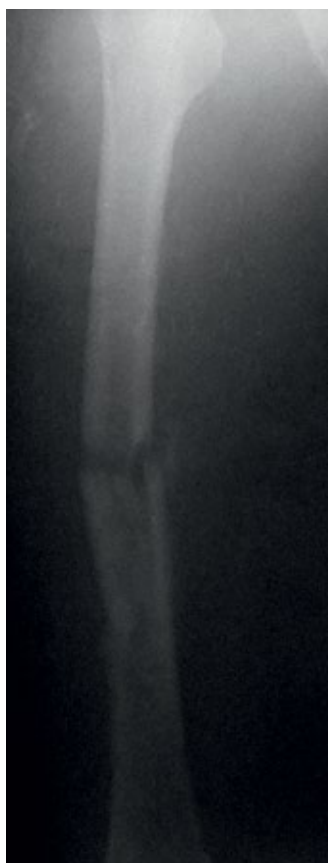
Рис. 8. Первичный остеосинтез левой бедренной кости интрамедуллярным штифтом с блокированием.

Fig. 8. Primary osteosynthesis of the left femur by an intramedullary nail with blocking.



**Рис. 9.** Ложный сустав средней трети левой бедренной кости. Состояние после удаления штифта.

**Fig. 9.** Pseudarthrosis of the middle third of the left femur. Status after removing the pin.

При поступлении конечность не опорна, фиксирована тугором. При осмотре — патологическая подвижность в области ложного сустава, локальная гипертермия области послеоперационного рубца. Движения в коленном суставе в полном объеме, болезненные.

Пациенту выполнена резекционная секвестрнекрэктомия зоны ложного сустава левой бедренной кости, остеосинтез аппаратом внешней фиксации стержневой компоновки. Резекция костной ткани осуществлена в пределах жизнеспособной ткани. Дефект составил 2,5 см. Число уровней фиксации определялось согласно принципам биомеханической концепции. На проксимальном и дистальном костных фрагментах сформировано по 2 уровня фиксации, захватывающих

более  $\frac{2}{3}$  длины каждого фрагмента. Учитывая небольшой размер дефекта, осуществлена одномоментная компрессия сопоставленных в аппарате костных концов. Операцию завершили выполнением контрольной рентгенографии, стабилизацией систем аппарата, установкой дренажа, ушиванием послеоперационной раны и наложением асептических повязок (**рис. 10**).

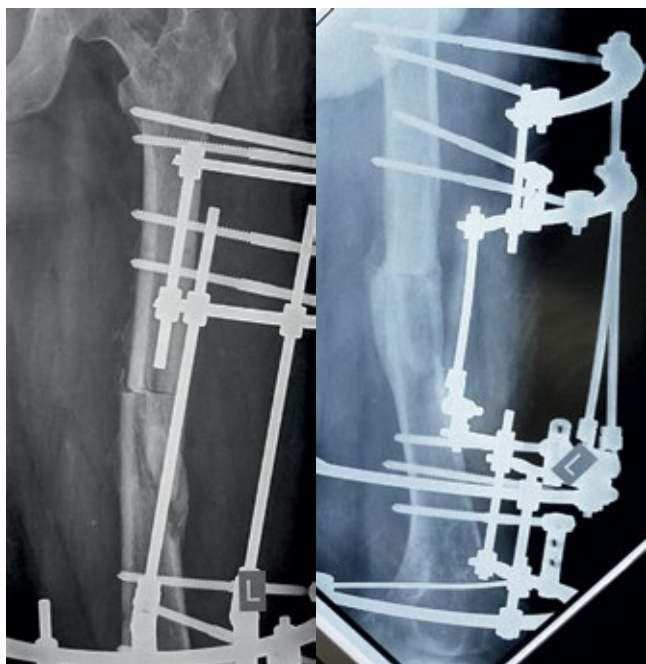Пациент активизирован на 2-е сутки после операции. В послеоперационном периоде проводилась антибактериальная (с учетом данных микробиологического исследования), антикоагулянтная, инфузионная, симптоматическая терапия. Послеоперационная рана зажила первичным натяжением. Дренажная трубка удалена на 9-е сутки после получения трехкратного отрицательного бактериологического исследования. Через 9 мес констатирована консолидация костных отломков. Аппарат демонтирован (**рис. 11**). Срок фиксации в аппарате составил 251 день.

В результате лечения достигнуто купирование гнойно-воспалительного процесса, укорочение сегмента составило 2,5 см, восстановлена анатомо-функциональная целостность бедренной кости и опороспособность конечности, объем движений в коленном суставе не изменился, болевой синдром отсутствует. Больной ходит без дополнительных средств опоры с полной нагрузкой на оперированную конечность.

#### ОБСУЖДЕНИЕ

При проведении клинического анализа методов лечения больных с ложными суставами бедренной кости, осложненными хроническим остеомиелитом, выявлена закономерность: к неудовлетворительным результатам лечения переломов привел неадекватный выбор первичных металлофиксаторов, не обеспечивающих необходимую стабильную фиксацию костных отломков, ввиду отсутствия объективной оценки биомеханических свойств бедренной кости на различных уровнях, либо игнорирование противопоказаний к применению погружных металлоконструкций при открытых переломах. Для стабильной фиксации погружными металлоконструкциями метадиафизарных и диафизарных переломов бедренной кости несущая часть фиксатора должна превышать  $\frac{2}{3}$  длины каждого отломка, фиксируя их минимум на 2 уровнях с разносом элементов фиксации на расстояние не менее 50% длины отломка [5].

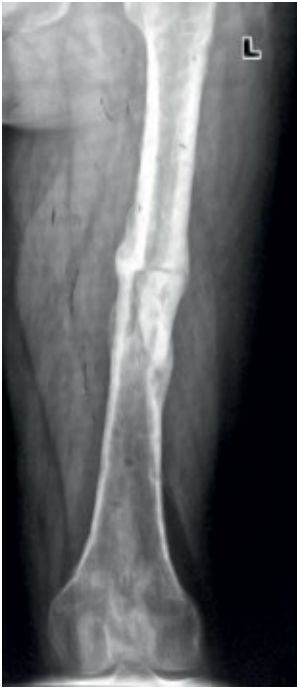Анализ клинических данных также показал, что одним из часто применяемых способов лечения инфицированных ложных суставов бедренной кости, является методика необоснованной замены одного погружного фиксатора на другой, т.е. пластины на штифт или наоборот, в сочетании с различными способами костной пластики, применяемыми с целью замещения дефекта и стимуляции процессов остеогенеза [2, 4]. Такая тактика не только вызывает нарушение периостального и эндостального кровообращения в очаге, но и способствует дополни-



**Рис. 10.** Остеосинтез аппаратом внешней фиксации левой бедренной кости.

**Fig. 10.** Osteosynthesis with external fixation device of the left femur.





**Рис. 11.** Сросшийся ложный сустав среднего отдела левой бедренной кости.

**Fig. 11.** The accrete pseudoarthrosis of the middle section of the left fem.

гноино-воспалительного очага в бедренной кости. Применяемая нами технология позволяет провести сложное лечение в один этап, что значительно сокращает сроки окончательной реабилитации пациента.

Лечение пациентов с псевдоартрозами бедренной кости методом биомеханически обоснованного чрескостного остеосинтеза включает радикальную санацию остеомиелитического очага, стабильную фиксацию костных фрагментов с учетом их рычаговых свойств, адекватное дренирование, раннюю функциональную активизацию пациентов. Несмотря на выявленную частоту осложнений 16,8%, полученные нами положительные исходы (97%) лечения ложных суставов бедренной кости, осложненных хроническим остеомиелитом, подтверждают целесообразность применения предложенной технологии внеочагового остеосинтеза у больных с данной патологией.

### ВЫВОДЫ

1. Ложные суставы бедренной кости, осложненные инфекцией, формируются в результате ошибочных действий при выполнении первичного остеосинтеза, не соответствующего основным биомеханическим критериям.

2. Основными этапами оперативного лечения ложных суставов бедренной кости, осложненных хроническим остеомиелитом, являются радикальная санация пораженного очага кости с последующим применением методики биомеханически обоснованного управляемого чрескостного остеосин-

тельной травматизации мягких тканей, что также приводит к неудовлетворительным исходам лечения.

Проанализировав результаты неоднократных оперативных вмешательств у больных, необходимо отметить, что удаление погружного импланта и его замена на чрескостный остеосинтез с недостаточной резекцией пораженной кости и выбором компоновки аппарата, не отвечающим основным требованиям биомеханической концепции фиксации отломков, не позволяет добиться желаемых положительных результатов.

Биомеханически обоснованный метод чрескостного остеосинтеза решает одновременно две проблемы: ортопедическую и ликвидацию

теза наряду с адекватным дренированием зоны поражения.

3. Компоновка аппарата внешней фиксации в соответствии с биомеханической концепцией создает благоприятные условия для консолидации костных отломков бедренной кости, способствуя ранней активизации больных, и обеспечивает до 97% положительных исходов. Применение биомеханически обоснованной компоновки аппарата внешней фиксации позволяет сократить число повторных оперативных вмешательств, позволяя свести лечение инфицированных ложных суставов к одному этапу.

### ЛИТЕРАТУРА [ REFERENCES

1. Гайко Г.В., Козак Р.А. Факторы риска развития ложных суставов бедренной кости. Политравма. 2012; 4 [декабрь]. С. 14-18. [Gayko G.V., Kozak R.A. Risk factors of femur pseudoarthrosis development // Polytrauma. 2012. № 4 [december]. P. 14-18.]
2. Аранович А.М., Ключин Н.Ю., Десятниченко К.С., Тимофеев В.Н. Управляемый чрескостный остеосинтез в лечении больных с хроническим остеомиелитом // Гений ортопедии. 1999. № 1. С. 88-93. [Aranovich A.M., Kliushin N.Yu., Desiatnichenko K.S., Timofeyev V.N. Controlled transosseus osteosynthesis for treatment of patients with chronic osteomyelitis // Orthopaedic genius. 1999. № 1. P. 88-93.]
3. Жунусов Е.Т. Исходы лечения больных с открытыми переломами длинных костей // Гений ортопедии. 2005. № 3. С. 15-19. [Zhouunousov E.T. The outcomes of treatment of patients with open fractures of long bones // Orthopaedic genius. 2005. № 3. P. 15-19.]
4. Девятова Т.А., Тимофеев В.Н. К вопросу применения чрескостного остеосинтеза при лечении больных с хроническим остеомиелитом длинных трубчатых костей (обзор литературы) // Гений ортопедии. 2001. № 3. С. 133-137. [Deviatova T.A., Timofeyev V.N. Use of transosseus osteosynthesis in treatment of patients with chronic osteomyelitis of long tubular bones (review of literature) // Orthopaedic genius. 2001. № 3. P. 133-137.]
5. Реквава Г.Р., Лазарев А.Ф., Жадин А.В., Цискарашвили А.В., Кузьменков К.А. Анализ основных способов остеосинтеза при лечении метадиафизарных и диафизарных переломов бедренной кости // Гений ортопедии. 2011. № 3. С. 5-11. [Rekvaava G.R., Lazarev A.F., Zhadin A.V., Tsiskarashvili A.V., Kuz'menkov K.A. The analysis of the main osteosynthesis techniques in treatment of metadiaphyseal and diaphyseal femoral fractures // Orthopaedic genius. 2011. № 3. P. 5-11.]
6. Ямщиков О.Н. Лечение переломов бедренных костей у пациентов с множественной травмой и травматическим шоком // Вестник ТГУ. 2015. Т. 20. Вып. 4. С. 817-819. [Yamshchikov O.N. treatment of patients with fractures of femurs, with multiple trauma and traumatic shock // Tomsk State University Journal. 2015. T. 20. Iss. 4. P. 817-819.]
7. Пичхадзе И.М. Атлас переломов костей конечностей и таза // (Биомеханическая концепция). М.; Лондон, 2002. [Pichkhadze I.M. Atlas of long bones and pelvis fractures // (Biomechanical concept). M.; London, 2002.]
8. Ташпулатов А.Г., Исроилов Р., Яхшимуратов К.Х. Морфологическая оценка репаративной регенерации тканей в зоне ложных суставов и дефектов длинных костей в условиях гнойной инфекции // Гений Ортопедии. 2010. № 4. С. 51-54. [Tashpulatov A.G., Isroiilov R., Yakhshimuratov K.Kh. Morphological assessment of tissue reparative regeneration in the zone of pseudoarthroses and long bone defects under purulent unfections // Orthopaedic genius. 2010. № 4. P 51-54.]
9. Миронов С.П., Котельников Г.П. Ложные суставы // Ортопедия: национальное руководство. 2-е изд. М., 2013. С. 578-589. [Mironov S.P., Kotel'nikov G.P. Pseudoarthrosis // Orthopedics: national leadership. Iss. 2., M., 2013. P. 578-589.]

10. *Мироманов А.М., Борзунов Д.Ю.* Доклиническая диагностика хронического травматического остеомиелита при переломах длинных костей конечностей // *Гений Ортопедии*. 2012. № 4. С. 21-23 [*Miromanov A.M., Borzunov D.Iu.* Preclinical diagnostics of traumatic chronic osteomyelitis for limb long bone fractures // *Orthopaedic genius*. 2012. № 4. P. 21-23.].
11. *Цискарашвили А.В.* Лечение больных с переломами длинных костей, осложненными гнойной инфекцией, с учетом биомеханической концепции фиксации отломков // *Дисс. кан. мед. наук. М., 2009.* [*Tsiskarashvili A.V.* Treatment of patients with fractures of long bones complicated by purulent infection, taking into account the biomechanical concept of fixation of fragments // *Cand disser. Moscow, 2009*].
12. *Mudiganty S., Daolagupu A.K., Sipani A.R., Das S.K., Dhar A., Gogoi P.J.* Treatment of infected non-unions with segmental defects with a rail fixation system // *Strategies Trauma Limb Reconstr.* 2017 Apr. 12(1): 45-51.
13. *Bauer T., Klouche S., Grimaud O., Lortat-Jacob A., Hardy P.* Treatment of infected non-unions of the femur and tibia in a French referral center for complex bone and joint infections: Outcomes of 55 patients after 2 to 11 years // *Orthop Traumatol Surg Res* / 2018 Feb; 104(1): 137-145.
14. *Giannoudis P.V., Gudipati S., Harwood P., Kanakaris N.K.* Long bone non-unions treated with the diamond concept: a case series of 64 patients // *Injury* / 2015 Dec; 46 Suppl 8: S 48-54.

**Сведения об авторах:** *Цискарашвили Арчил Важаевич* — к. м. н., ФГБУ «НМИЦ ТО им. Н.Н. Приорова» Минздрава России, Москва, Россия, E-mail: armed05@mail.ru; *Жадин Андрей Валерьевич* — ФГБУ «НМИЦ ТО им. Н.Н. Приорова» Минздрава России, Москва, Россия; *Кузьменков Константин Александрович* — врач Российской Федерации, ФГБУ «НМИЦ ТО им. Н.Н. Приорова» Минздрава России, Москва, Россия; *Бухтин Кирилл Михайлович* — к. м. н., ФГБУ «НМИЦ ТО им. Н.Н. Приорова» Минздрава России, Москва, Россия; *Меликова Регина Энверпашаевна* — ФГБУ «НМИЦ ТО им. Н.Н. Приорова» Минздрава России, Москва, Россия

**Для контактов:** Цискарашвили Арчил Важаевич — e-mail: armed05@mail.ru

**Information about the authors:** *Tsiskarashvili A.V.* — M.D., Ph.D., National Medical Research Center of Traumatology and Orthopedics n.a. N.N. Priorov, Moscow, Russian Federation, Email: armed05@mail.ru; *Zhadin A.V.* — National Medical Research Center of Traumatology and Orthopedics n.a. N.N. Priorov, Moscow, Russian Federation; *Kuzmenkov K.A.* — National Medical Research Center of Traumatology and Orthopedics n.a. N.N. Priorov, Moscow, Russian Federation; *Bukhtin K.M.* — M.D., Ph.D., National Medical Research Center of Traumatology and Orthopedics n.a. N.N. Priorov, Moscow, Russian Federation; *Melikova R.E.* — National Medical Research Center of Traumatology and Orthopedics n.a. N.N. Priorov, Moscow, Russian Federation

**Contact:** Tsiskarashvili A.V. — e-mail: armed05@mail.ru