

Ключевые слова: *гнойные раны, регенерация, коллагеновые препараты.*

Г. Н. Берченко, А. Б. Шехтер, А. В. Николаев, Ю. К. Харитонов В. В. Берченко, Р. К. Абоянц (Москва)

ОСОБЕННОСТИ ЗАЖИВЛЕНИЯ ГНОЙНЫХ РАН У БОЛЬНЫХ ПРИ ЛЕЧЕНИИ КОЛЛАГЕНОВЫМИ ПРЕПАРАТАМИ (ГИСТОХИМИЧЕСКОЕ И ЭЛЕКТРОННО-МИКРОСКОПИЧЕСКОЕ ИССЛЕДОВАНИЕ)

ЦНИЛ (зав. — проф. А.В. Николаев) и кафедра общей хирургии (зав. — акад. АМН СССР В.И. Стручков) 1 МММ им И. М. Сеченова.

В связи с увеличением числа больных с нагноениями ран, составляющих 35,7% всех больных с послеоперационными осложнениями и 5,1 % оперированных [6], весьма актуальным представляется углубленное ультраструктурное изучение гнойных ран человека, которые значительно отличаются от экспериментальных гнойных ран, обычно являющихся объектом морфологического исследования [1,7,8]. Для ускорения заживления ран, характеризующихся вялым течением репаративных процессов (гнойные раны, ожоги, трофические язвы, пролежни и др.), в клинике в настоящее время успешно применяются изученные в эксперименте коллагеновые препараты [10]. Однако влияние их на морфологию гнойных ран человека ранее не исследовалось. Целью настоящей работы являлось гистохимическое и электронно-микроскопическое изучение гнойных ран человека, возникших после вскрытия абсцессов или флегмон.

В 1-й группе больных (25 человек) после вскрытия постинъекционных абсцессов или флегмон ягодичной области и удаления некротических масс местное течение проводили традиционными методами (10% раствор хлористого натрия, мазевые повязки). Во 2-й группе (35 больных) после операции в полость гнойных ран вводили коллагеновую губку, содержащую фурацилин, борную кислоту, хонсурид и новокаин; губку меняли по мере ее лизиса. Некоторым

больным 1-й и 2-й групп по показаниям (обширный гнойный очаг, гнойно-резорбтивная лихорадка и др.) проводили дезинтоксикационную терапию, использовали протеолитические ферменты, различные антибиотики, назначаемые в зависимости от чувствительности флоры. Методом последовательных биопсий исследовали кусочки ткани из ран с 1-х по 23-и сутки после операции. При световой микроскопии использовали окраску срезов гематоксилином и эозином, по ван Гизону, по Маллори, толуидиновым синим, серебрение по Гомори, реакцию Браше, ШИК-реакцию, методом азосочетания выявляли кислую и щелочную фосфатазы, по Берстону - неспецифическую эстеразу, изучали полутонкие срезы. Для трансмиссионной электронной микроскопии материал фиксировали в 3% растворе глутаральдегида и 1% растворе OsO₄, заливали в аралдит, срезы контрастировали азотнокислым свинцом и уранилацетатом. Проводили микробиологическое исследование с расчетом количества микроорганизмов на 1 г ткани. Изучали также клеточный (реакция торможения миграции лейкоцитов — РТМЛ) и гуморальный (реакция пассивной гемагглютинации и реакция иммунодиффузии в агарозе) иммунный ответ на апплицируемый коллаген [2].

Данные бактериологического исследования показали, что основными возбудителями гнойного процесса

являлись патогенные стафилококки (у 79,6 % больных), реже — грамотрицательные микроорганизмы (у

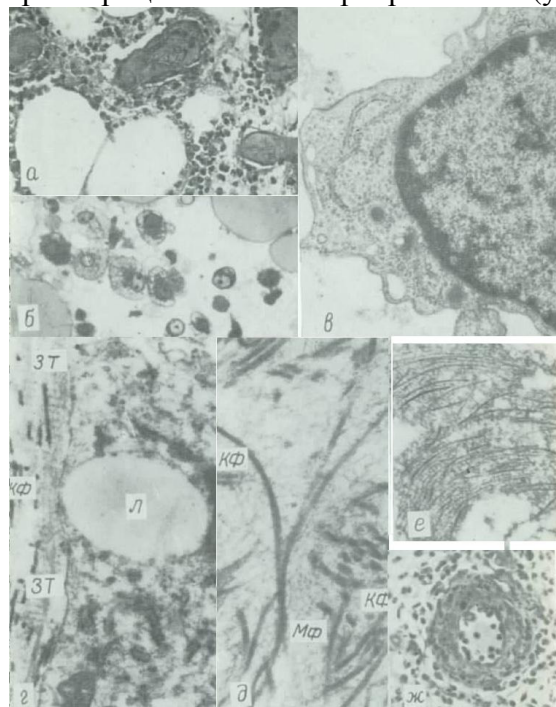


Рис. 1. ГТ при лечении гнойных ран традиционными методами. Окраска гематоксилином и эозином. а — МФ с измененной цитоплазмой, активно резорбирующие сгусток гематоксилином и эозином. б — МФ с измененной цитоплазмой, активно резорбирующие сгусток гематоксилином и эозином. в — МФ с измененной цитоплазмой, активно резорбирующие сгусток гематоксилином и эозином. г — часть цитоплазмы макрофагического ФБ, являясь которой видны поперечно исчерченные филаментозные агрегаты — абронидные тела (ЗТ) и коллагеновые фибриллы (КФ). д — липидная вакуоль. е — беспорядочно расположенные коллагеновые фибриллы в обильном хондроидном материале микрофибрилл (МФ). ж — инфилтративно-продуктивный васкулит с инфильтрацией стенки сосуда нейтрофилами лейкоцитами. Окраска гематоксилином и эозином. ×200.

20 % больных). В период формирования грануляционной ткани (ГТ), особенно в 1-й группе больных, происходило вторичное инфицирование ран госпитальными штаммами бактерий: определялись стафилококки, синегнойная палочка, энтеробактерии и др., а также их ассоциации. У большинства больных 1-й группы длительное время сохранялась значительная микробная обсемененность ран, которая к 11-м суткам после операции не отличалась от исходной и составляла 10^8 — 10^5 микроорганизмов на 1 г ткани. У 8 % больных 1-й группы и 74,3 % больных 2-й группы происходило прогрессивное уменьшение обсемененности, и к 9-м суткам после операции количество микроорганизмов в ранах составляло 10^4 — 10^2 на 1 г ткани, а у 25,7 % больных 2-й группы рост микроорганизмов не определялся.

Морфологическое исследование показало, что у больных 1-й группы в первые 5 сут после вскрытия гнойного

очага в дне раны определяются отечная жировая ткань, инфильтрированная многочисленными нейтрофильными (иногда преимущественно эозинофильными) лейкоцитами, а также колонии микроорганизмов, остатки раневого детрита и массы фибрина. Важно отметить, что содержание моноцитов и макрофагов (МФ) значительно снижено, фибробласты (ФБ) весьма немногочисленны и представлены малодифференцированными и юными формами. В тканях, прилежащих к ране, определяются расстройства микроциркуляции: гемо- и лимфостаз, набухание эндотелиоцитов, инфильтрация сосудистой стенки полиморфно-ядерными лейкоцитами (ПЯЛ), разрыхление базальных мембран, резкий отек ткани и диапедезные кровоизлияния, у некоторых больных — агглютинация эритроцитов и формирование микротромбов (рис. 1, а). В жировой клетчатке наблюдается гибель отдельных групп липоцитов с последующей их резорбцией МФ, цитоплазма которых переполняется каплями жира и приобретает ячеистый характер (рис. 1, б). Здесь же происходит пролиферация капилляров и вокруг них появляются ФБ.

Островки собственно ГТ с характерными вертикальными сосудами формируются лишь к 7—9-м суткам после операции. Но и в этот срок преобладающими клеточными элементами остаются ПЯЛ. Происходит некоторое увеличение содержания МФ в ткани. Однако низкая активность кислой фосфатазы и неспецифической эстеразы, сниженное содержание в цитоплазме лизосом и фаголизосом, слабо развитый гранулярный эндоплазматический ретикулум (ГЭР) и пластинчатый комплекс (ПК) свидетельствуют об относительно слабой фагоцитарной активности МФ (рис. 1, в). Крайне редки межклеточные контакты МФ и

ФБ. Видны единичные тучные клетки. Среди фибробластических элементов наиболее часто встречаются малодифференцированные и юные ФБ, ультраструктурная характеристика которых, как и других типов ФБ, подробно описана нами ранее [12].

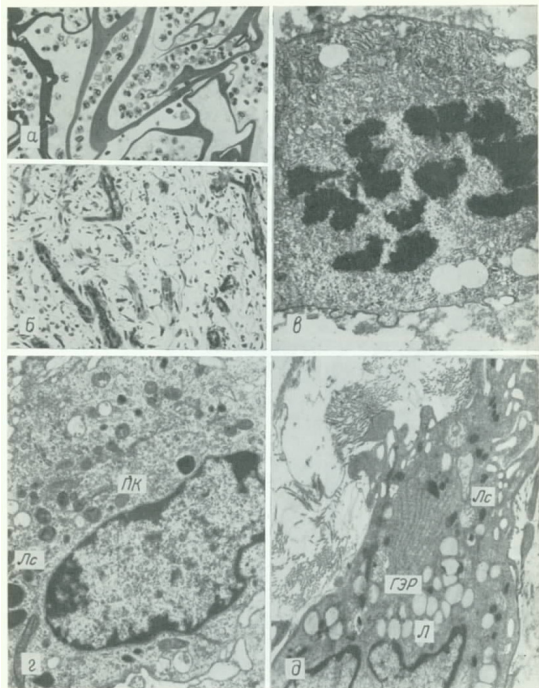


Рис. 2 ГТ при лечении гнойных ран коллагеновым препаратом. а — тройная коллагеновая губка, содержащая раневой экссудат с клеточными элементами. Полутолстый срез. Окраска толуидиновым синим. $\times 200$; б — нереализованные вертикальные сосуды в ГТ. Окраска гематоксилином и ванлином. $\times 160$; в — ФБ с ядром вкдр. $\times 2400$; г — активный МФ с развитыми ГЭР, фитоосомами и лизосомами (Лс). $\times 8000$; д — активный МФ с электронно-плотной интоллазой, относительно развитым ГЭР и многочисленными лизосомами (Лс) и липидными включениями (Л). $\times 8100$.

Юные ФБ, сохраняя способность к размножению, продуцируют кислые гликозаминогликаны, структурные гликопротеины и в меньшей степени коллаген. Лишь в формирующемся глубоком слое горизонтальных ФБ встречаются отдельные, более дифференцированные формы ФБ. Однако они немногочисленны, расположены на значительном расстоянии друг от друга и отличаются низкой коллагенсинтетической активностью (рис. 1, г). В межклеточном веществе вблизи ФБ формируются незрелые тонкие коллагеновые фибриллы диаметром 14—50 нм с нечеткой и непостоянной периодичностью от 16 до 32 нм, реже 64 нм, они расположены беспорядочно, очень рыхло и часто определяются в густом хлопьевидном материале (рис. 1, д, е). Встречаются зебровидные тельца — поперечно исчерченные

филаментарные агрегаты с величиной периода 80—110 нм, формирующиеся в результате «дефектного» фибриллогенеза (см. рис. 1, г).

У большинства больных 1-й группы к 12—16-м суткам наблюдается ослабление воспалительной реакции с увеличением числа МФ и ФБ и постепенным фиброзированием и эпителизацией ГТ. Однако у части больных, по-видимому, с измененной реактивностью созревание ГТ даже в более поздние сроки (16 - 23-и сутки) прогрессирует вяло. При этом в сосудах наблюдается пролиферация эндотелиоцитов, гладкомышечных клеток, перицитов, еще более усиливается инфильтрация стенок ПЯЛ, т. е. развивается инфильтративно-продуктивный васкулит (рис 1, ж). Периваскулярно формируются лимфоидно-макрофагальные инфильтраты с примесью плазматических клеток. Сохраняются нейтрофильная и чаще эозинофильная инфильтрация, повышенная сосудистая проницаемость и отек ткани, уменьшается по сравнению с ранними сроками количество МФ, замедлена пролиферация и дифференцировка ФБ, в последних часто видны дистрофические изменения, что значительно тормозит созревание и фиброзирование ГТ. Воспалительный процесс у таких больных принимает подострый характер, а заживление раны резко затягивается, обуславливая иногда возникновение длительно не заживающих ран.

У больных 2-й группы в первые дни после операции в ране обнаруживаются нелизированные остатки коллагеновой губки (рис. 2, а), ячейки которой насыщены экссудатом, содержащим многочисленные ПЯЛ, отдельные мононуклеарные клетки, массы фибрина и детрита, а также колонии микроорганизмов. Воспалительные изменения в окружающих рану тканях в виде повышенной сосудистой проницаемости, явлений отека,

лимфостаза, инфильтрации ткани ПЯЛ, особенно эозинофилами, выражены в значительно меньшей степени, чем в 1-й группе больных. Параллельно ослаблению явлений гидратации тканей происходит активирование процессов регенерации. Так, уже к 4—5-м суткам после операции формируются островки ГТ с вертикальными сосудами и активно

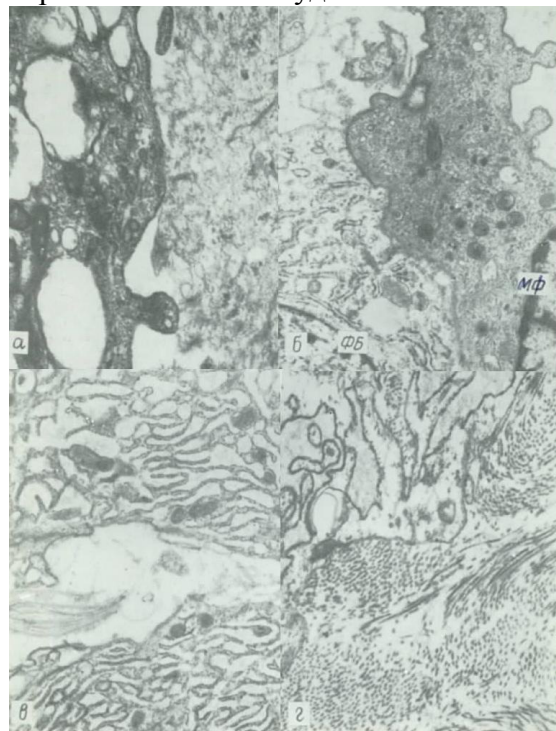


Рис. 3. ГТ при лечении гнойных ран коллагеном препаратом.
а — резорбция МФ элементов коллагеновой губки. $\times 28\ 400$; б — межклеточный контакт МФ и ФБ. $\times 9400$; г — активные коллагенобласты с резко расширенными цистермами ЭЭР. $\times 7100$; з — формирование активных ФБ пучков коллагеновых волокон. $\times 20\ 000$.

пролиферирующими ФБ (рис. 2, б, в). В отличие от 1-й группы больных значительно увеличивается содержание активных МФ. Ультраструктура последних отличается хорошо развитым ПК, иногда ГЭР, большим количеством первичных и особенно вторичных лизосом, фагоцитарных и липидных вакуолей, остаточных телец (рис. 2, г, д), в цитоплазме усиливается активность кислой фосфатазы и неспецифической эстеразы, что является характерным для активно функционирующих клеток. МФ наряду с ферментами ПЯЛ резорбируют перегородки коллагеновой губки (рис. 3, а). Значительно чаще определяются макрофагально-фибробластические контакты (рис. 3, б). Изменяется

соотношение клеток фибробластического ряда: реже обнаруживаются малодифференцированные и юные ФБ при одновременном увеличении числа зрелых ФБ. Характерно появление гиперактивных коллагенобластов, в которых практически вся цитоплазма (до 90%) занята цистермами ГЭР (рис. 3, в). Вблизи этих коллагенобластов в межклеточном веществе происходит интенсивное образование зрелых коллагеновых фибрилл нативного типа с последующим формированием пучков фибрилл— волокон (рис. 3, з).

К 6—8-м суткам созревание ГТ прогрессирует, при этом в ней наряду с хорошо развитым слоем вертикальных сосудов формируется слой горизонтальных ФБ. В этом слое появляются довольно многочисленные миофибробласты, соединяющиеся между собой длинными отростками за счет щелевидных межклеточных контактов. Миофибробласты, помимо контракции новообразованной ткани, очевидно, детерминируют пространственную ориентацию формирующихся пучков коллагеновых волокон [12]. В участках зрелой ГТ увеличивается содержание фиброкластов, участвующих в фагоцитозе и резорбции коллагеновых фибрилл при перестройке соединительной ткани [8, 11]. В сосудах микроциркуляторного русла патологические изменения в виде повышенной проницаемости стенок сосудов, гемо- и лимфостаза, инфильтрации стенок ПЯЛ выражены в значительно меньшей степени, чем в 1-й группе больных. Нормализация системы микроциркуляции сопровождается увеличением числа тучных клеток.

Результаты проведенных иммунологических исследований показали, что в крови больных 2-й группы отсутствуют антиколлагеновые антитела, а индекс миграции в РТМЛ у большинства больных остается в

пределах нормы, что свидетельствует о слабой антигенной активности используемого коллагенового препарата. Значительное уменьшение воспалительных изменений, ускоренное формирование и созревание ГТ позволили уже на 6—8-е сутки после операции произвести больным наложение ранних вторичных швов или липкопластырное стягивание краев раны, что способствовало сокращению сроков лечения больных в стационаре по сравнению с 1-й группой больных в среднем на 10,7 дня.

Результаты исследования свидетельствуют, что в гнойных ранах нарушены функции и взаимодействие клеточных элементов, лежащие в основе ауторегуляции воспалительных и репаративных процессов [8, 11, 13]. Известно, что МФ принадлежит ведущее место в реализации функций неспецифического (фагоцитоз) и специфического (взаимодействие с В- и Т-лимфоцитами) иммунитета, воспаления и противоопухолевой защиты, они также принимают активное участие в процессе репарации, в частности при заживлении ран [8, 11, 17]. МФ секретируют монокины, стимулирующие пролиферацию ФБ и продукцию ими коллагена [15, 17]. Эти монокины могут передаваться ФБ через макрофагально-фибробластические контакты, играющие важную роль в ауторегуляции заживления.

Настоящее исследование показало, что в гнойных ранах человека снижены количество и функциональная активность МФ, значительно реже встречаются макрофагально-фибробластические контакты, что, очевидно, является характерным для ран с выраженным торможением репаративных процессов, в частности для пролежневых ран [3, 4]. Уменьшение количества МФ в ранах больных 1-й группы не только способствует замедлению пролиферации, дифференцировки и синтеза коллагена ФБ, но и

продолжает хемотаксис ПЯЛ и ослабляет миграцию в рану ФБ. Это согласуется с данными, полученными *in vitro*, где в культуре МФ секретируют монокины, ингибирующие хемотаксис ПЯЛ [18], а также синтезируют и выделяют в межклеточное вещество фибронектин, являющийся хемотаксическим и адгезивным фактором для ФБ [20]. Ослаблением функциональной активности МФ можно также объяснить длительное существование тканевого отека [9] и замедленное очищение раны.

Явления гемо- и лимфостаза, заболачивание межклеточного вещества белками плазмы крови, ацидоз, гипоксия способствуют пролонгированию воспаления, дистрофическим изменениям и ослаблению синтетической активности ФБ, что в свою очередь вызывает замедление и частичное расстройство процессов фибрилло- и фиброгенеза. Особую роль при этом играют ПЯЛ, выделяющие различные ферменты, способные разрушить фибронектин, другие гликопротеины, протеогликаны, коллаген I, III и IV типов [5], нарушая тем самым оптимальное соотношение продуктов биосинтеза ФБ, принимающих непосредственное участие в сборке коллагеновых фибрилл.

Положительный эффект лечения гнойных ран коллагеном может быть объяснен несколькими причинами: 1) обладая высокими абсорбционными свойствами, коллагеновая губка выполняет дренажную функцию, всасывая в себя раневой экссудат, содержащий большое количество ПЯЛ, фибрин, микроорганизмы и их токсины, многочисленные медиаторы воспаления, способствуя тем самым очищению раны, ослаблению ацидоза и воспалительной реакции, уменьшению отека, гемо- и лимфостаза, нормализации микроциркуляторного русла, что в свою очередь приводит к уменьшению гипоксии и активации

репаративных процессов в ране. Содержащийся в губке фурацилин также способствует уменьшению бактериальной обсемененности раны; 2) коллаген и продукты его распада являются хемотаксическим фактором для МФ [14] и ФБ [19], что увеличивает содержание этих клеток в ране. Экзогенный коллаген, обладая слабыми антигенными свойствами [2], может также неспецифически стимулировать увеличение количества и функциональную активность МФ; 3) увеличивается число макрофагально-фибробластических контактов, что, очевидно, связано с восстановлением нарушенных механизмов межклеточной кооперации [8, 11, 13]. Резорбция экзогенного коллагена МФ способствует усиленной выработке последними факторов, усиливающих пролиферацию ФБ, синтез и секрецию коллагена [11], что значительно ускоряет образование и созревание ГТ. МФ не только воздействуют на начальные этапы репарации, но и принимают участие в remodelировании новообразованной ткани путем секреции ферментов, способных разрушать все компоненты соединительной ткани, а также регулируют количество и активность фиброкластов. Это подтверждается полученными на смешанных культурах

ФБ и МФ данными [16], согласно которым монокины способствуют усилению продукции коллагеназы и фагоцитозу коллагеновых фибрилл фиброкластами.

З а к л ю ч е н и е

Заживление гнойных ран у больных характеризуется десинхронизацией фаз воспаления и регенерации, проявляющейся в пролонгировании воспалительных изменений на фоне ослабленной макрофагальной реакции и расстройств системы микроциркуляции. Одновременно происходит торможение процессов репарации, что приводит часто к возникновению длительно не заживающих ран. Коллагеновая губка уменьшает воспалительные изменения, активизирует макрофагальную реакцию, восстанавливает межклеточные взаимодействия: нормализует систему микроциркуляции, усиливает пролиферацию и дифференцировку фибробластов, синтез и секрецию коллагена, процессы фибриллогенеза, созревание ГТ и эпителизацию. Все это значительно ускоряет заживление гнойных ран.

ЛИТЕРАТУРА

1. Аничков Н. Н., Волкова К. Г., Гаршин В. Г. Морфология заживления ран. М., 1951.
2. Берченко В. В. Особенности влияния коллагеновых препаратов, полученных различными способами, на заживление ран. Автореф. дис. канд. М., 1983.
3. Берченко Г. Н., Шехтер А. Б., Николаев А. В. — В кн.: Фармакологическая регуляция регенераторных процессов. Йошкар-Ола, 1979, с. 196.
4. Берченко Г. Н. — В кн.: Всесоюзный съезд патологоанатомов. 7-й. Тезисы докладов. Ташкент, 1983, с. 81—82.

5. Пауков В. С., Кауфман О. Я. — Арх. пат. 1983, вып. 5, с. 3—14.
6. Помелов В. С., Колкер И. И., Жумадилов Ж. Ш. — Хирургия, 1983, №10, с. 120—124.
7. Саркисов Д. С., Пальцын А. А., Музыкант Л. И. и др. — В кн.: Раны и раневая инфекция. М., 1981, с. 55—114.
8. Серов В. В., Шехтер А. Б. Соединительная ткань. М., 1981.
9. Струков А. И. — Арх. пат., 1983, вып. 9, с. 73—76.
10. Коллагенопластика в медицине. Сычеников И. А., Абоянц Р. К., Дронов А. Ф. и др. М., 1978.
11. Шехтер А. Б., Берченко Г. Н., Николаев А. В. — Арх. пат., 1977, вып. 5, с. 25—33.
12. Шехтер А. Б., Берченко Г. Н. — Там же, 1978, вып. 8, с. 70—80.
13. Шехтер А. Б., Берченко Г. Н., Николаев А. В. — Там же, 1984, вып. 2, с. 20—29.

14. Diegelmann R. F., Cohen I. K., Kaplan A. M. — *Plast. Reconstr. Surg.*, 1981, v. 68, p. 107—113.
15. Hibbs M. S., Postlethwaite A. E., Mainardi C. L. et al. — *J. exp. Med.*, 1983, v. 157, p. 47—59.
16. Laub R., Huybrechts-Godin G., Peeters-Joris C. — *Biochim. biophys. Acta*, 1982, v. 721, p. 425—433.
17. Leibovich S., Ross R. — *Amer. J. Path.*, 1975, v. 78, p. 71 — 101.
18. Merrill W. W., Naegel G. P., Matthay R. A. — *J. clin. Invest.*, 1980, v. 65, p. 268—276.
19. Postlethwaite A. E., Kesky-Oja J., Ballon G. et al. — *J. exp. Med.*, 1981, v. 153, p. 494—499.
20. Tsukamoto Y., Helsel W. E., Wahl S. M. — *J. Immunol.*, 1981, v. 127, p. 673—678.

PURULENT WOUND HEALING IN PATIENTS TREATED WITH COLLAGEN PREPARATIONS (HISTOCHEMICAL AND ELECTRON MICROSCOPIC STUDY)

G. N. Berchenko, A. B. Shekhter, A. V. Nikolaev, Yu. K. Kharitonov, V. V. Berchenko, R. K. Aboyants

I. M. Sechenov First Moscow Medical Institute

S u m m a r y — The dynamics of purulent wound healing developing in patients surgically treated for phlegmons or abscesses was studied histochemically and electron microscopically on the material of successive biopsies. It was shown that purulent wound healing is characterized by the desynchronization of inflammation and regeneration associated with the reduced macrophagal response and disturbances of the microcirculation system. Collagen sponge reduces inflammatory changes, activates the macrophageal reaction, restores intercellular interactions, normalizes the microcirculation system, enhances proliferation and differentiation of fibroblasts, collagen synthesis and secretion, processes of fibrillogenesis, maturation of granulation tissue, epithelization.